

Kapitel 4

Medizinische Belastungsfaktoren für die männliche Sexualität

4.1 Organische Grundlagen der männlichen Sexualität

Theodor Klotz

Zusammenfassung

Die Kenntnis der Anatomie und Physiologie ist für eine Betrachtung von »Männlicher Sexualität« unabdingbar. Die Anatomie des Penis und die Physiologie der Erektion sind zwar komplex, jedoch mittlerweile gut verstanden. Das Zustandekommen einer Erektion ist primär ein vaskulärer »Hochleistungsvorgang«, der abhängig von einer intakten nervalen und zellulären Kommunikation ist. Auch hier verstehen wir in weiten Bereichen die Vorgänge und können sie gezielt beeinflussen, wie der Einsatz von PDE5-Inhibitoren belegt. Diese wirken erektionserleichternd über einen definierten physiologischen enzymatischen Mechanismus. Allerdings müssen die Regulationsvorgänge für eine glattmuskuläre Relaxation prinzipiell intakt sein. Dies erklärt, warum eine chronische Schädigung der glatten Muskulatur und/oder der nervalen Steuerung des Schwellkörpers zu schwer behandelbaren Erektionsstörungen führt (siehe hierzu Kapitel 4.3).

Der Koitus selbst unterliegt einer breiten individuellen Variabilität und folgt verschiedenen Phasen. Die Koitushäufigkeit unterliegt Schwankungen gemäß den Lebensdekaden und der Dauer einer Partnerschaft. In der Regel werden Koitushäufigkeit und Koitusdauer deutlich überschätzt.

Summary: Organic prerequisites of male sexuality

For a consideration of male sexuality, the knowledge of anatomy and physiology is indispensable. The anatomy of the penis and the physiology of erection are complex, but

well understood meanwhile. The occurrence of an erection is primarily a vascular »high performance operation«, which is dependent on an intact neural and cellular communication.

Again, the most part these processes are well understood and can be influenced directly – as shown by the use of PDE5 inhibitors. Those have an effect of facilitating the erection via a defined physiological enzymatic mechanism. However, the regulatory mechanisms for a smooth muscle relaxation have to be basically intact. This explains why a chronic injury of the smooth muscle and/or a harmed neural control of the cavernous lead to erectile dysfunction difficult to treat (see section 4.3).

Coitus itself is subject to a wide variability and follows different phases. Depending on the decades of life and the duration of a partnership the frequency of intercourse fluctuates. The frequency and duration of intercourse is usually overestimated by far.

Einleitung

Natürlich beschäftigt sich ein Gesundheitsbericht mit dem Fokus »Männliche Sexualität« primär mit den komplexen sozialen und individuellen Facetten und Auswirkungen von Sexualität und weniger mit den physiologischen und organischen Gegebenheiten. Dennoch wurde die spezifische Beschäftigung mit männlicher Sexualität durch zwei »klassisch medizinische Entwicklungen« der letzten 20 Jahre vorange-

trieben. Zum einen mit dem Aufkommen einer meist von Männern sexuell übertragenen Erkrankung »HIV – Aids« und zum anderen durch die Zulassung einer spezifischen Medikation zur Behandlung von Erektionsstörungen »Viagra®« bzw. »Sildenafil«. So unterschiedlich beide Ereignisse zu bewerten sind, so unstrittig ist, dass beide Ereignisse Kondensationskerne darstellen, um »Männliche Sexualität« in ihren vielen Facetten aus der Tabuisierung herauszuführen. In Folge davon besteht erst seit ca. 15 Jahren eine sich verbreiternde interdisziplinäre Forschung zum Thema »Männliche Sexualität«. Basis für das Verständnis und die Grundlage für ein Berichtswesen zum Thema Sexualität sind jedoch die anatomischen und physiologischen Gegebenheiten, auf die im Folgenden in propädeutischer Form kurz eingegangen werden soll.

Anatomie der männlichen Geschlechtsorgane

Anatomie des Penis

Penis und Skrotum stellen die »äußeren« männlichen Geschlechtsorgane dar. Am Penis unterscheidet man die fest an Beckenboden und Beckenskelett verankerte Penisschwanzwurzel und den frei beweglichen Penisschaft. Der Penisschaft ist zum Teil am Schambein über das Ligamentum suspensorium verankert und besteht aus zwei symmetrisch angelegten Penisschwankörpern (Corpora cavernosa), die wiederum am Periost (Knochenhaut) der beiden Schambeinäste fixiert sind. Beide Schwankörper reichen von den Schambeinästen bis unter die Eichel (Glans penis). Unterhalb der Corpora cavernosa befindet sich mittig der unpaarige Harnröhrenschwankörper (Corpus spongiosum), in dem die Harnröhre eingebettet ist und der die Eichel bildet. Der gleichzeitige Einschluss von Samen- und Harnröhre, zusammen mit den zur Erektion notwendigen Teilen in einem Organ, bedingen den komplexen Aufbau des Penis [1, 2].

Für das Zustandekommen einer Erektion ist die Blutfülle in den paarigen Penisschwankörpern verantwortlich. Diese Blutfülle entsteht durch einen vermehrten Blutzufuss aus paarig angelegten Arterien bei gleichzeitig vermindertem Blutabfluss über die Venen am Rand der Schwankörper. Die Arterien laufen zentral innerhalb der Schwankörper als Arteria profunda penis und oberflächlich auf dem Penisrücken in einer Fasziensplikaturschicht als Arteria dorsalis penis. Kennzeichnend für die Zentralarterien ist die Fähigkeit, in sehr kurzer Zeit den Blutfluss durch Relaxation der glatten Wandmuskulatur steigern zu können. Diese Fähigkeit ist in keinem anderen menschlichen arteriellen Gefäßsystem in dieser Weise vorhanden.

Der venöse Abfluss erfolgt über die Schwankörpersinusoiden in sogenannte Venae emissariae, die die Tunica albuginea perforieren. Mehrere Venae emissariae münden in die Vena circumflexa bzw. Vena dorsalis profunda, die sich wiederum in dem Venenplexus Santorini vereinigen. Der weitere Abfluss erfolgt über die Vena pudenda und Vena iliaca interna. Die individuelle Variabilität ist sehr groß. Während der Erektion kommt es durch die feste Tunica albuginea zu einer Verringerung des venösen Abflusses durch die Kompression der Venae emissariae [2, 3, 4].

Die Schwankörper selbst bestehen, stark vereinfacht beschrieben, aus einem Schwammwerk von endothel ausgekleideten Hohlräumen und den elastischen Bindegewebsnetzen mit glatten Muskelzellen (Trabekel), die die Endäste der Rankenarterien enthalten. Eine feste, bindegewebige Hülle (Tunica albuginea) umgibt die Schwankörper und fixiert ihre Form. Im proximalen Teil werden die Schwankörper von den willkürlich und unwillkürlich steuerbaren Musculi ischiokavernosi umgeben. Die Kontraktion dieser Muskelgruppe kann die Druckverhältnisse innerhalb des Corpus cavernosum vor allem während der Erektion beeinflussen [5].

Das Corpus cavernosum penis besteht aus einem Maschenwerk glatter Muskelzellen und Bindegewebsfasern, die von Endothelzellen be-

deckt sind. Die glatten Muskelzellen nehmen ca. 45% des gesamten Volumens ein. Ultrastrukturelle Untersuchungen der glatten Muskelzellen zeigen dünne, intermediäre und dicke Filamente. Die dünnen Filamente bestehen hauptsächlich aus Aktin, während die dicken Filamente aus Myosin und die intermediären Filamente entweder aus Desmin oder Vimentin bestehen. Mit diesen verschiedenen Komponenten wird ein Hohlraumssystem gebildet (Cavernae corporum cavernosum), dessen Kavernen im nicht erigierten Zustand spaltförmig sind. Durch eine Relaxation der glatten Muskulatur im Rahmen einer Erektion und dem damit verbundenen Bluteinstrom vergrößern sich diese Hohlräume auf Durchmesser von mehreren Millimetern [1, 2].

Die Glans penis wird durch den Harnröhrenschwellkörper (Corpus spongiosum) gebildet. Sie ist reichlich mit sensiblen Nervenenden versorgt, die die für die Erektion und Ejakulation wichtigen afferenten Reize übermitteln. Die sensiblen Nerven laufen unter anderem mit Begleitgefäßen (Aa. dorsalis penis) entlang des Penisrückens zur Glans.

Zwar vergrößert sich während der Erektion die Glans penis, sie erreicht jedoch nicht die Rigidität (Härte) der PenisSchwellkörper. Dies liegt daran, dass sich während der Erektion im Bereich des Harnröhrenschwellkörpers gleichzeitig Blutzufluss und -abfluss erhöhen. Es kommt durch die im Bereich der Glans penis fehlende feste Bindegewebshülle nicht zu einer Drosselung des venösen Abflusses.

Die Penishaut umgibt den Penis locker und ist gut verschieblich. In ihr verlaufen ebenfalls Gefäße und sensible Nerven. Durch eine Umschlagfalte der Penishaut wird das Präputium (Vorhaut) gebildet, welches über das Frenulum an die Glans angeheftet ist. In diesem Bereich besteht die höchste Reizbarkeit für sexuelle sensible Impulse. Die Vorhaut schiebt sich normalerweise bei der Erektion vollständig hinter die Eichel zurück.

Physiologie der Erektion

Eine Vielzahl von endogenen oder exogenen Reizen kann eine Gliedversteifung auslösen. Die Erektion selbst ist ein vaskuläres Ereignis, welches durch zentrale und periphere nervale Mechanismen gesteuert wird. Im nicht erigierten, flacciden Zustand sind die Rankenarterien und die glatte Muskulatur des Corpus cavernosum tonisch kontrahiert. Die Blutzufuhr in die Schwellkörper ist auf eine Menge von ca. 5 ml/min reduziert und dient nutritiven Zwecken. Für die Einleitung einer Erektion sind folgende Voraussetzungen notwendig:

1. Intakte periphere afferente und efferente Innervation des Penis und Schwellkörpers
2. Intakte arterielle penile Blutversorgung
3. Intakte venös-okklusive Mechanismen
4. Adäquate Reaktion der glatten Schwellkörpermuskulzellen

Die Kenntnis dieser Voraussetzungen für eine Erektion ist deshalb bedeutend, da hierdurch eine pathophysiologische Einordnung fast aller in der klinischen Praxis vorkommenden Formen einer erektilen Dysfunktion (ED) möglich ist.

Grundsätzlich gilt: Die penile Erektion ist ein vaskulärer Vorgang und resultiert aus einem stark erhöhten arteriellen Zufluss bei gleichzeitig gedrosseltem venösem Abfluss.

Am häufigsten wird die Erektion durch visuelle und taktile erotische Reize eingeleitet (siehe Tabelle 1). Dabei sind die individuellen Unterschiede sehr groß.

Kindheitserlebnisse, Erziehung und die ersten sexuellen Kontakte sind für die spätere Wertigkeit von erotischen Reizen prägend. Während manche Männer für eine vollständige Erektion eine mechanische Reizung durch die Hand der Partnerin/Partners benötigen, genügt bei anderen bereits der Anblick einer Kontur oder eine zarte Berührung. Auch ohne direkten erotischen Reiz kann es zu einer Gliedversteifung kommen. Landläufig bekannt ist zum Beispiel

Tab. 1: Erektionstypologie [1]

Erektionstyp	Zeitpunkt	Bedeutung
Nächtlich	Regelmäßig während des REM-Schlafes*	Unklar – wahrscheinlich endogenes Training und Oxygenierung
Reflex	Direkte nervale Stimulation Rückenmark, Hypothalamus	Stimulationsexperimente – eher nicht physiologisch
Erotisch	Erotische Reize – visuell, taktil, akustisch etc.	Bereitschaft zur Penetration

* REM: Rapid Eye Movement / REM Schlaf: Traumphase des Schlafes mit starken Augenbewegungen

die »Morgenerektion«. Direkte elektrische Reizimpulse (z. B. iatrogen – im Rahmen von Operationen) entlang der nervalen Reizleitung (Rückenmark S3-S4, neurovaskuläre perioprostatiche Bündel) können »quasi« als Reflex eine Erektion auslösen. Auch während des Schlafs kommt es beim gesunden Mann zentralnervös getriggert im Laufe der Nacht zu 4–6 Erektionen. Nach neueren Untersuchungen dienen die nächtlichen Erektionen zur Oxygenierung des Schwellkörpers und damit zum Erhalt der Integrität der glattmuskulären Elemente. Ein typisches Zeichen des Alterungsprozesses im Bereich des penilen Schwellkörpers ist daher die Abnahme der Anzahl und Stärke der nächtlichen Erektionen bzw. der Morgenerektion [6, 7, 8].

Erotische Reize werden individuell variabel im sensorischen Anteil des Gehirns (Cortex) bewertet und umgeschaltet und dann im Hypothalamus bzw. limbischen System weiterverarbeitet. Dabei konnten der Nucleus paraventricularis und die Area präoptica medialis als entscheidende Hirnnervenkerne für die Auslösung einer Erektion identifiziert werden. Durch die Stimulation dieser Regulationszentren kommt es in Abhängigkeit von den triggernden Reizen zur Freisetzung von einer Vielzahl von erektionsfördernden oder erektionshemmenden Neurotransmittern. Je nach lokaler Verteilung der post- und präsynaptischen Rezeptoren weisen eine Reihe von Transmittern sowohl erektionsfördernde als auch erek-

tionshemmende Eigenschaften auf (siehe Tabelle 2, [9–12]).

Nervale und zelluläre Steuerung der Erektion

Sensible afferente Reizempfindungen werden über den Nervus pudendus nach zentral vermittelt. Nach zentraler Verarbeitung dieser Reize werden efferente nervale Impulse vom Gehirn über thalamo-spinale Bahnen in das Rückenmark weitergeleitet und in sympathischen und parasympathischen Zentren umgeschaltet. Entscheidende Bedeutung hat das parasympathische Erektionszentrum im Sakralmark S2-S4. Aus den Vorderhörnern gelangen die parasympathischen Nervi erigentes über die perioprostatiche neurovaskulären Bündel zum Corpus cavernosum. Zu den neurovaskulären Bündeln gesellen sich im Bereich der Samenblasenspitzen sympathische inhibitorische Fasern aus dem Plexus hypogastricus inferior.

Als entscheidender Mediator für die Erektion wurde vor einigen Jahren Stickstoffmonoxid (NO) identifiziert. Durch NO kommt es zu einer Dilatation der penilen arteriellen Gefäße und zu einer Relaxation der glatten cavernösen Muskelzellen. Der arterielle Einstrom in die Schwellkörper nimmt um ein Vielfaches (ca. 5- bis 15-fach) zu. Die zunehmende Füllung der Corpora cavernosa spannt die Tunica albuginea, wodurch es zu einer Kompressi-

Tab. 2: Auswahl bekannter zerebraler erektionsbeeinflussender Transmitter [1]

Zentraler Transmitter	Erektionsförderung	Erektionshemmung
Serotonin	5-HT1-Rezeptor	5-HT2-Rezeptoren
Oxytocin	Zentral-NO-vermittelt	-
Dopamin	D-Rezeptoren	-
Noradrenalin	α 1-Rezeptoren	α 2-Rezeptoren
γ -Aminobuttersäure	-	Als Mediator
Stickstoffmonoxyd (NO)	Als Mediator	-

on der durchtretenden Venen kommt. Damit wird der venöse Abstrom massiv gedrosselt.

Durch das Zusammenspiel von arterieller Zuflusssteigerung und venöser Abflussdrosselung steigt der intrakavernöse Druck auf über 100 mmHg an, da die Tunica albuginea nur begrenzt dehnungsfähig ist. Diese Drucksteigerung korreliert mit der Rigidität (= Gliedhärte) der Schwellkörper, die für eine Penetration beim Geschlechtsverkehr maßgebend ist. Die Regulation von Blutzufuss und -abfluss steht unter neuroregulatorischer Kontrolle, die vom Endothel und den glatten Muskelzellen ausgeht. Auf zellulärer Ebene ist die glattmuskuläre Relaxation entscheidend, die letztendlich über eine Enzymkaskade durch eine Erniedrigung der intrazellulären Ca^{2+} -Konzentration zustande kommt.

Fällt die zytoplasmatische Ca^{2+} -Konzentration unter 10^7 mol/l, wird der Schlüsselprozess der glattmuskulären Relaxation eingeleitet. Für die Therapie einer erektilen Dysfunktion ist das Verständnis der zellulären physiologischen Regelung einer Erektion maßgebend. Entscheidend ist die Relaxation der glatten Muskulatur in den arteriellen Gefäßen und Kavernen. NO selbst, als Hauptmediator der erektilen Funktion, wird von der Familie der NO-Synthasen bei der Umsetzung von L-Arginin und Kofaktoren (NADPH, Tetrahydrobiopterin, FAD etc.) gebildet. NO-Synthasen lassen sich immunhistochemisch gut in den begleitenden nervalen Strukturen des Schwellkörpers nachweisen.

NO aktiviert die lösliche Guanylatzyklase (sGC). Die sGC stellt einen physiologischen Rezeptor für NO dar und katalysiert die Umwandlung von Guanodin-5'-Triphosphat (GTP) zu zyklischen Guanodin-3',5'-Monophosphat (cGMP) und Pyrophosphat. Die Enzymgruppe der Phosphodiesterasen hemmt diesen Abbau in den jeweiligen Organsystemen (z. B. PDE5 in Corpus cavernosum). Aus diesem Grund erleichtern PDE5-Inhibitoren eine Erektion, erzwingen diese jedoch nicht [9–12].

Koitushäufigkeit – Physiologischer Ablauf eines Koitus

Nachstehende Tabelle zeigt die durchschnittliche Koitusfrequenz in der BRD in festen Partnerschaften in Abhängigkeit vom Alter, wobei eine sehr hohe individuelle Variabilität besteht. Neuere Untersuchungen belegen weiterhin eine Abhängigkeit der Koitusfrequenz von der Dauer einer Paarbeziehung [2, 8, 13, 14].

Die altersassoziierte Abnahme der funktionellen Kapazität der Schwellkörper ist als normal zu betrachten und entspricht im Wesentlichen der altersassoziierten Abnahme der funktionellen Kapazität anderer Organe (siehe Tabelle 3).

Die Dauer eines durchschnittlichen Geschlechtsakts beträgt eher unter 10 Minuten. Die subjektiv erlebte Zeitdauer unterscheidet sich dabei von der objektiv gemessenen Zeit-

Tab. 3: Durchschnittliche Häufigkeit eines Beischlafs in Abhängigkeit vom »Männeralter« bei stabiler Partnerschaft [1]

Alter	Häufigkeit
20–25jährige Männer	2–4x wöchentlich
26–35jährige Männer	1–2x wöchentlich
36–45jährige Männer	2–6x monatlich
46–55jährige Männer	2–4x monatlich
>56jährige Männer	2–3x monatlich, wobei ca. 25% überhaupt keinen Geschlechtsverkehr mehr ausführen

dauer erheblich. Im Allgemeinen wird die Zeitdauer von den Beteiligten (Mann und Frau) eher überschätzt. Neuere Studien gehen von einer mittleren Koitusdauer von ca. 7 Minuten aus. Vor- und Nachspiel können natürlich ein Vielfaches an Zeit beanspruchen. Zur Vereinfachung der Beschreibung eines Koitus haben Masters und Johnson bereits im Jahre 1967 eine Einteilung in vier Phasen geschaffen, die gut mit den organophysiologischen Vorgängen im Schwellkörper korrelieren und immer noch als aktuell bewertet wird (siehe Abbildung 1):

- Erregungsphase
- Plateauphase
- Orgasmus
- Entspannungsphase

Diese Einteilung lässt allerdings die psychischen Vorgänge außer Acht und beschreibt hauptsächlich das körperliche Geschehen. Die zeitliche Länge der einzelnen Phasen ist großen Schwankungen unterworfen. In jeder Phase kann es zu Störungen kommen. Probleme innerhalb der ersten drei Phasen manifestieren sich beim Mann in der Regel in Erektionsstörungen. Dies erklärt den hohen Stellenwert von Erektionsstörungen innerhalb der Betrachtung von männlichen Sexualstörungen.

Erregungsphase

In der Erregungsphase steigt nach sexueller Stimulation die Blutfülle der Geschlechtsorgane. Beim Mann tritt durch die Relaxation der glat-

ten Muskulatur in den penilen Arterien und Trabekeln eine vollständige Erektion ein. Das Ende der Erregungsphase fällt oft mit dem Beginn des eigentlichen Koitus, beispielsweise mit dem Einführen des Gliedes in die Scheide, zusammen. Hier entscheidet sich, ob eine Erektion ausreicht und es zur Fortsetzung des Beischlafs kommt oder ein erneuter Anlauf mit erneutem Aufbau einer sexuellen Spannung stattfinden muss. Der venöse Abfluss muss für eine ausreichende Rigidität möglichst gedrosselt werden. Die Penetration ist häufig mit Versagensängsten gekoppelt, die sich über die Gliedhärte bzw. nicht ausreichend reduzierten venösen Abfluss äußern. Versagensängste können zu einer Aktivierung von inhibitorischen sympathischen Impulsen führen, die eine komplette Rigidität bzw. Relaxation der glatten Muskulatur verhindern. Kann der Punkt des Eindringens erfolgreich überwunden werden, ist der weitere Koitusverlauf oft ungestört.

Plateauphase

Wenn die sexuelle Stimulation fortgesetzt wird, kommen die Partner (bestenfalls beide) in die sogenannte Plateauphase. Die Genitalien sind maximal blutgefüllt. Eine erhöhte Muskelspannung findet sich am ganzen Körper. Im Falle eines Koitus steigern sich die Bewegungen und werden zunehmend unwillkürlich. Die Aktivierung der ischiokruralen Muskulatur erhöht den intrakavernösen Druck, was zu einer maximalen Rigidität führt. Die quergestreifte ischiokrura-

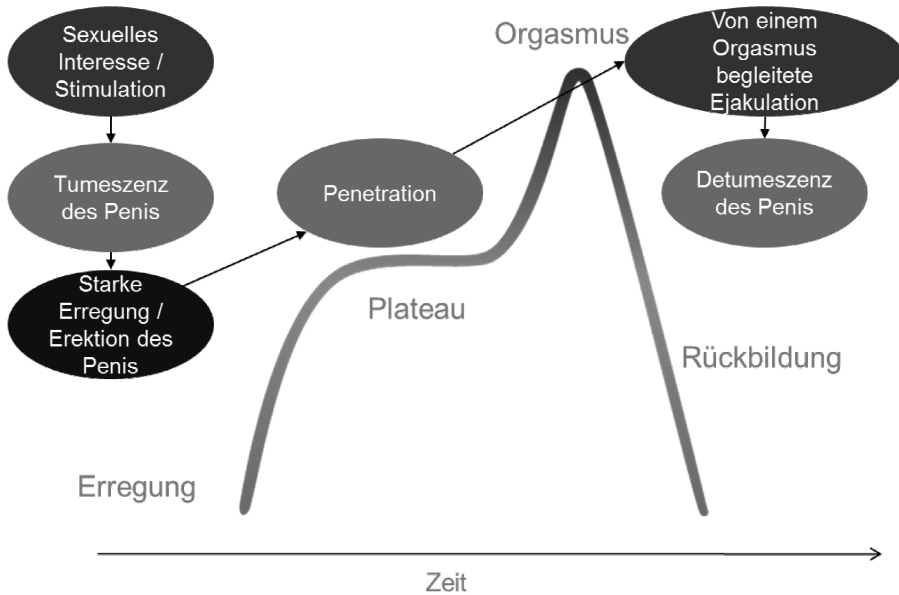


Abb. 1: Phasen eines Koitus [15; modifiziert]

le Muskulatur wird dabei sowohl willkürlich als auch unwillkürlich innerviert. Hier kann ein vorzeitiger Verlust der Gliedhärte durch verminderten Blutzuffluss in den Penis oder gesteigerten Blutabfluss den Koitus beenden, wenn die zelluläre Relaxationskaskade (NO/cGMP/cGK) zusammenbricht. Da die Unterbrechung kurz vor dem Orgasmus erfolgt, kann der Beischlaf dann für beide Partner frustrierend sein.

Orgasmus

Im Orgasmus kumuliert das sexuelle Lustgefühl. Die Ejakulation wird als Reflexantwort eingeleitet und kann nicht zurückgehalten werden. Die Bewegungen sind dabei im Allgemeinen unwillkürlich. Es kommt zu einer sympathisch getriggerten Kontraktion der glatten Muskulatur der Prostata und des Beckenbodens. Das Ejakulat, welches hauptsächlich aus Prostatasekret besteht (ca. 90%) wird in drei bis sieben Schüben ausgestoßen. Ejakulation und Erektion werden voneinander in weiten Teilen unabhängig reguliert, das heißt,

eine Ejakulation ist auch ohne Erektion möglich bzw. auslösbar.

Entspannungsphase

Die Entspannungsphase tritt beim Mann kurz nach dem Orgasmus ein. Meist erfolgt eine leichte Schweißsekretion besonders im Bauch- und Rückenbereich. Parallel erschlafft in der Regel der Penis und die Muskulatur entspannt sich. Es kommt zu einer Verringerung des penilen arteriellen Zuflusses und einer Tonisierung der glattmuskulären Elemente im Corpus cavernosum, wodurch sich der venöse Abfluss deutlich steigert. Die Rigidität des Penis nimmt deutlich ab, jedoch bleibt für längere Zeit eine erhöhte Tumescenz bestehen. Während die Frau tatsächlich mehrere Orgasmen in kurzer Folge erleben kann, kommt es beim Mann nach Orgasmus und Ejakulation zur Gliederschaffung und damit zum Ende des eigentlichen Geschlechtsakts. Nach einer individuell sehr unterschiedlichen Erholungszeit ist jedoch bei entsprechender erotischer Stimula-

tion ein erneuter Erektionszyklus bzw. Koitus möglich.

Schlussfolgerung

Das Verständnis der physiologischen Vorgänge für eine Erektion hat sich in den letzten Jahrzehnten stark vertieft und zu einer »Entpsychologisierung« geführt. Noch in den 90er Jahren ging man davon aus, dass die Erektion ein primär psychischer Vorgang ist. Somit »musste« eine erektile Dysfunktion meist psychogen bedingt sein und die Behandlung konzentrierte sich damals auf psychotherapeutische Konzepte mit mehr oder weniger großem Erfolg. Die dahinterliegende nichtausgesprochene »gesellschaftliche« Annahme ging damals davon aus, dass ein Mann immer organisch sexuell »funktionieren« müsse. Heute wissen wir, dass auch die Erektionsfähigkeit, Ejakulation und Koitushäufigkeit den biologischen Gegebenheiten von Alter, Begleitmorbidität und zellulärer Degeneration, so wie viele andere Organfunktionen auch, gehorchen. Ca. 80% aller Erektionsstörungen sind primär organischer Natur (siehe Kapitel 4.3). Auf der Basis der anatomischen und physiologischen Erkenntnisse haben sich unter anderem bekannte medikamentöse Therapieoptionen (z. B. PDE5-Inhibitoren) entwickelt. Daraus ergibt sich weiterhin, dass zum Beispiel vaskuläre Begleitmorbiditäten wie koronare Herzkrankheit, Diabetes mellitus oder iatrogene Einflüsse/Therapien wie radikale Prostatektomie, Radiotherapie auf die männliche Erektion und Sexualität einen hohen Einfluss haben [13]. Über die Organphysiologie hinaus gibt es jedoch zahlreiche gesellschaftliche und partnerschaftliche Aspekte im Leben eines Mannes, die eine erfüllte männliche Sexualität ausmachen.

Literatur

- 1 Klotz T. Erektile Dysfunktion – Ein Leitfaden für die Praxis. Ratgeber. Bremen: Uni-Med Verlag; 2005.
- 2 Porst H. Manual der Impotenz. Bremen: Uni-Med Verlag; 2000.
- 3 Derouet H, Osterhage J, Sittinger H. Erektile Funktionsstörungen Epidemiologie, Physiologie, Ätiologie, Diagnostik und Therapie. Urologe. 2004;A43:197–209.
- 4 Rao DS, Donatucci CF. Vasculogenic impotence: arterial and venous surgery. Urol Clin North Am. 2001;28:309–321.
- 5 Sommer F. VigorRobic® – Potenter durch gezieltes Fitnesstraining. Aachen: Meyer&Meyer; 2000.
- 6 Benet AE, Melman A. The epidemiology of erectile dysfunction. Urol Clin North Am. 1995;22:699–709.
- 7 Beutel ME, Hauck EW, Weidner W. Entwicklung des sexuellen Verhaltens beim alternden Mann. In: Böhm M, Jockenhövel F, Weidner W (Hrsg.), Männersprechstunde – gezielte Beratung und aktive Prävention. Heidelberg: Springer; 2004.
- 8 Braun M, Wassmer G, Klotz T, Reifenrath B, Mathers M, Engemann U. Epidemiology of erectile dysfunction: Results of the »Cologne Male Survey«. Int J Impot Res. 2000;12:1–7.
- 9 Andersson KE, Wagner G. Physiology of penile re- action. Physiol Rev. 1995;75: 91–236.
- 10 Bloch W, Klotz T, Sedlaczek P, Zumbe J, Engemann U, Addicks K. Evidence of the involvement of endothelial nitric oxide synthase from smooth muscle cells in the erectile function. Urol Res. 1998;26:129–135.
- 11 Burnett AL. Role of nitric oxide in the physiology of erection. Biol Reprod. 1995;52:485–489.
- 12 Ching-Shwun L, Guiltling L, Lue TF. Cyclic nucleotide signaling in cavernous smooth muscle. J Sex Med. 2005;2:478–491.
- 13 Jordan TB, Ernst R, Hatzichristodoulou G, Dinkel A, Klorek T, Beyrle C, Gschwend JE, Herkommer K. Paarsexualität 5 Jahre nach radikaler Prostatektomie. Urologe. 2015;54:1407–1413.
- 14 Schill WB, Bretzel RG, Weidner W (Hrsg.). Männermedizin in der allgemeinmedizinischen und internistischen Praxis. München: Urban&Fischer; 2004.
- 15 Donatucci CF. Etiology of Ejakulation and Pathophysiology of premature ejaculation. J Sex Med. 2006;3:303–308.